

# Empiema pleural por litiasis biliar impactada en el diafragma tras colecistectomía laparoscópica

Jordi Seguí Orejuela<sup>1</sup>, María Jesús Segura Giménez<sup>1</sup>, José Manuel Ramia Ángel<sup>1</sup>

## Pleural empyema due to abandoned gallstones in the diaphragm after laparoscopic cholecystectomy

**Introduction:** Laparoscopic cholecystectomy is the gold standard treatment for patients with symptomatic gallstones. However, complications such as bile duct injuries and spillage of gallbladder contents (bile and gallstones) into the abdominal cavity may occur. Severe complications, including intra-abdominal abscesses and, less frequently, thoracic complications, have been reported related to dropped gallstones.

**Case Report:** We present a case of a dropped gallstone located between the liver and the diaphragm, which led to the development of an empyema five months after the surgery. The patient underwent laparoscopic reoperation, during which the gallstone nestled at the diaphragm was successfully removed without complications. Postoperative recovery was favorable, with a one-year follow-up showing no recurrence.

**Discussion:** Diagnosing such complications involves correlating the history of previous cholecystectomy with imaging findings (e.g., ultrasonography or computed tomography) and microbiological analysis.

**Conclusion:** The severity of complications that may arise from spilled gallstones to abdomen highlights the importance of avoiding them during laparoscopic cholecystectomy to prevent such events. If intraoperatively spilled gallstones are detected, they should be immediately removed. In most cases of dropped gallstones, surgical intervention is required to fully resolve the issue, typically leading to favorable outcomes with minimal complications.

**Keywords:** dropped gall stones; surgery; cholecystectomy; complications; empyema.

## Resumen

**Introducción:** La colecistectomía laparoscópica (CL) es el tratamiento patrón oro para pacientes con cálculos biliares sintomáticos. Sin embargo, pueden ocurrir complicaciones como lesiones de los conductos biliares y derrame del contenido de la vesícula biliar (bilis y cálculos biliares) hacia la cavidad abdominal. Los cálculos abandonados pueden causar complicaciones graves, incluidos abscesos intraabdominales y, con menos frecuencia, complicaciones torácicas. **Caso clínico:** Presentamos un caso de cálculo biliar localizado entre el hígado y el diafragma tras colecistectomía, que provocó el desarrollo de un empiema cinco meses después de la cirugía. El paciente fue sometido a una nueva operación laparoscópica, durante la cual el cálculo biliar situado en el diafragma se extrajo con éxito y sin complicaciones. La recuperación posoperatoria fue favorable y durante el año de seguimiento no se observó recurrencia. **Discusión:** El diagnóstico de tales complicaciones implica correlacionar una historia de colecistectomía previa con hallazgos de imágenes (p. ej., ecografía o tomografía computarizada) y análisis microbiológico. **Conclusión:** La gravedad de las complicaciones que pueden surgir por el derrame de cálculos biliares al abdomen resalta la importancia de evitarlos durante la colecistectomía laparoscópica para prevenir tales eventos. Si intraoperatoriamente se detecta la salida de cálculos biliares a la cavidad abdominal, se debe de solucionar inmediatamente. La resolución posterior, en la mayoría de los casos, requiere una intervención quirúrgica, lo que generalmente conduce a resultados favorables con complicaciones mínimas.

**Palabras clave:** litiasis abandonadas; cirugía; colecistectomía; complicaciones; empiema.

<sup>1</sup>Hospital General Universitario de Elda. Alicante, España.

Recibido el 2025-01-17 y aceptado para publicación el 2025-02-03

**Correspondencia a:**  
Dr. Jordi Seguí Orejuela  
[jordiseguiorejuela@gmail.com](mailto:jordiseguiorejuela@gmail.com)

E-ISSN 2452-4549



## Introducción

La colecistectomía laparoscópica (CL) es el tratamiento de elección para los pacientes con litiasis biliares sintomáticas. Este procedimiento no está exento de complicaciones, entre ellas las lesiones de la vía biliar y la salida del contenido de la vesícula biliar (VB) (bilis y litiasis biliares) a la cavidad abdominal<sup>1,2</sup>.

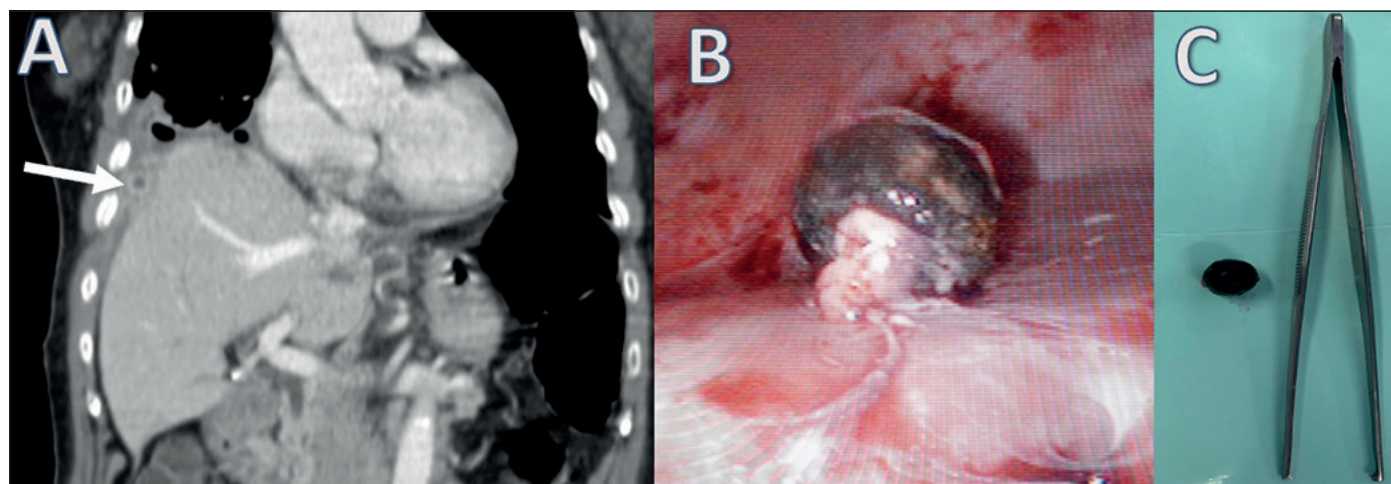
La perforación de la VB durante una CL ocurre en el 2 al 40% según las series publicadas<sup>1,3</sup>, con vertido de litiasis biliares a cavidad abdominal entre un 5-19% de las ocasiones<sup>4,5</sup>. Clásicamente, las litiasis abandonadas en cavidad abdominal tras colecistectomía (LACA) se consideraba que no causaban complicaciones. Sin embargo, se ha demostrado que las LACA pueden causar graves complicaciones graves como abscesos intra-abdominales o incluso diagnósticos erróneos de neoplasia. En un 12% de los pacientes con LACA pueden ocurrir complicaciones torácicas<sup>6,7</sup>. Presentamos una paciente con LACA y empiema pleural, y revisamos la estrategia terapéutica y diagnóstica

## Caso clínico

Mujer, 83 años, acudió a Urgencias por dolor abdominal generalizado, focalizado en hipocondrio derecho, y defensa peritoneal. En la analítica se observó elevación de los reactantes de fase aguda y alteración de los parámetros de coagulación. Se realizó ecografía y TC abdominal apreciando una

colecistitis aguda litiásica perforada. Se decidió intervención quirúrgica urgente, en la que se evidenció que la vesícula biliar estaba inflamada y perforada, con la presencia de bilis y varias litiasis en la cavidad abdominal, se aspiró la bilis y las litiasis y se realizó CL. En el estudio microbiológico del líquido biliar creció un *Enterobacter cloacae*. En el posoperatorio, la paciente presentó un episodio de insuficiencia respiratoria que se resolvió con tratamiento médico y fue dada de alta a los 12 días (Clavien-Dindo II).

A los 5 meses de la cirugía, acudió a Urgencias por dolor en hemitórax derecho, fiebre, disnea y tos con expectoración. Se realizó una TC en la que se observó un derrame pleural derecho, y además destacaba en el espacio perihepático adyacente al diafragma derecho una imagen sugerente de litiasis biliar (Figura 1A). Se realizó drenaje del derrame pleural derecho con crecimiento en el cultivo del líquido pleural del mismo microorganismo obtenido previamente (*E. Cloacae*), y con los siguientes parámetros analíticos: LDH de 405UI/L, ADA de 32.6 UI/L y negatividad para micobacterias. Tras la punción se observó una cierta disminución del derrame pleural, pero sin llegar a su resolución. Ante dichos hallazgos se reintervino por abordaje laparoscópico observando una litiasis biliar enclavada en la cúpula diafragmática (Figura 1B) que fue retirada sin incidencias (Figura 1C). La paciente tuvo una buena evolución posoperatoria (Clavien 0), resolviéndose el cuadro respiratorio sin incidencias y persistiendo asintomática 12 meses tras la re-intervención.



**Figura 1. A)** TC: se observa litiasis entre cúpula diafragmática e hígado. **B)** imagen intraoperatoria reintervención para retirada de litiasis. **C)** imagen litiasis biliar retirada.

## Discusión

La incidencia de LACA tras una CL es difícil de calcular con exactitud debido a que en ocasiones pueden pasar desapercibida por el cirujano durante la cirugía, no comunicarse en el informe operatorio, o ser asintomáticas. La gravedad de las complicaciones que pueden ocasionar las LACA hace necesario ser extremadamente cuidadoso durante la CL para intentar que no ocurra o su completa recolección durante el acto operatorio<sup>9</sup>.

La forma de presentación clínica de las LACA está relacionada con el sitio en el que se depositaron los cálculos biliares en la cavidad abdominal durante la CL, la más habitual es la formación de abscesos intraabdominales<sup>10</sup>. Las complicaciones pulmonares son infrecuentes y suelen desarrollarse tras la comunicación de un absceso subdiafragmático con la cavidad pleural vía transdiafragmática, pudiendo causar: derrame o empiema pleural, pleurolitiasis, broncolitiasis o colelitoptosis<sup>8</sup>.

El diagnóstico se basa en los antecedentes de colecistectomía y las pruebas de imagen siendo las más útiles la ecografía y la TC. Si se realizó, un análisis microbiológico de los gérmenes presentes en la bilis durante la CL, podremos contrastar si son los mismos que se encuentren en los abscesos poscolecistectomía<sup>6</sup>. El tratamiento inicial del absceso causado por LACA es la antibioterapia y drenaje de las colecciones, pero suele fracasar, como ocurrió en nuestro caso, y se debe proceder a la retirada de las litiasis quirúrgicamente para resolver definitivamente el problema y evitar la recidiva del absceso. Tras la retirada quirúrgica de la litiasis, habitualmente por abordaje mínimamente invasivo, el cuadro se resuelve definitivamente, al igual que sucedió en nuestro caso<sup>1,4,6</sup>.

## Conclusiones

En conclusión, las complicaciones respiratorias causadas por LACA son infrecuentes y pueden ser graves<sup>6,7</sup>. Estas pueden aparecer años después de la cirugía lo que dificulta relacionar estas con el antecedente de CL<sup>9</sup>.

Su manejo realizarse inicialmente mediante antibioterapia y drenaje de las colecciones si no hay signos de sepsis. Pero habitualmente es necesario la intervención quirúrgica para extracción de la litiasis y así obtener la resolución completa del cuadro. Con el abordaje quirúrgico se obtienen buenos resultados con una baja tasa de complicaciones.

## Responsabilidades éticas

**Protección de personas y animales:** Los autores declaran que en este manuscrito no se han realizado experimentos en seres humanos ni animales.

**Confidencialidad de los datos:** Los autores declaran que en este artículo no aparecen datos de pacientes.

**Financiación:** Ninguna.

**Conflictos de interés:** Ninguno.

## Rol

Jordi Seguí Orejuela: Concepción, elaboración.

María Jesús Segura Giménez: Concepción, elaboración, revisión.

José Manuel Ramia Ángel: revisión y edición final.

## Bibliografía

- Castellón-Pavón CJ, Morales-Artero S, Martínez-Pozuelo A, Valderrábano-González S. Complicaciones por cálculos y clips intraabdominales abandonados durante una colecistectomía laparoscópica. *Cir Esp* [Internet]. 2008;84(1):3-9. Disponible en: [http://dx.doi.org/10.1016/s0009-739x\(08\)70596-7](http://dx.doi.org/10.1016/s0009-739x(08)70596-7)
- Loffeld R.J.L.F. The consequences of lost gallstones during laparoscopic cholecystectomy. *Neth J Med*. 2006;64(10):364-6.
- Patterson EJ, Nagy AG. Don't cry over spilled stones? Complications of gallstones spilled during laparoscopic cholecystectomy: case report and literature review. *Can J Surg*. 1997;40(4):300-4.
- Díaz Roldán J, Román Rando A, Parra Membrives P. Lost peritoneal gallstones in laparoscopic surgery. Sepsis and pleural empyema. A case report and review. *Cir Andal* [Internet]. 2021;32(1):63-6. Disponible en: <http://dx.doi.org/10.37351/2021321.12>
- Zehetner J, Shamiyeh A, Wayand W. Lost gallstones in laparoscopic cholecystectomy: all possible complications. *Am J Surg* [Internet]. 2007;193(1):73-8. Disponible en: <http://dx.doi.org/10.1016/j.amjsurg.2006.05.015>
- Grassi F, Ernst G, Bosio M, Costabel C, Pietro ED, Lyons G. Empiema torácico como complicación de la colecistectomía laparoscópica: comunicación de un caso y revisión bibliográfica. *Rev Am Med Respir* [Internet]. 2015 [citado el 14 de enero de 2025];15(3):237-40. Disponible en: [https://www.scielo.org.ar/scielo.php?script=sci\\_arttext&pid=S1852-236X2015000300012](https://www.scielo.org.ar/scielo.php?script=sci_arttext&pid=S1852-236X2015000300012)

7. Papasavas PK, Caushaj PF, Gagné DJ. Spilled gallstones after laparoscopic cholecystectomy. *J Laparoendosc Adv Surg Tech A* [Internet]. 2002;12(5):383-6. Disponible en: <http://dx.doi.org/10.1089/109264202320884144>
8. Jabbari Nooghabi A, Hassanpour M, Jangjoo A. Consequences of lost gallstones during laparoscopic cholecystectomy: A review article: A review article. *Surg Laparosc Endosc Percutan Tech* [Internet]. 2016;26(3):183-92. Disponible en: <http://dx.doi.org/10.1097/SLE.0000000000000274>
9. Nagata K, Fujikawa T, Oka S, Osaki T. A case of intractable lung abscess following dropped gallstone-induced subphrenic abscess: A rare postoperative complication caused by dropped gallstone during laparoscopic cholecystectomy. *Cureus* [Internet]. 2022;14(7):e27491. Disponible en: <http://dx.doi.org/10.7759/cureus.27491>
10. Ramia JM, Mansilla A, Villar J, Muffak K, Garrote D, Ferron JA. Retroperitoneal actinomycosis due to dropped gallstones. *Surg Endosc* [Internet]. 2004;18(2):345-9. Disponible en: <http://dx.doi.org/10.1007/s00464-003-4247-4>